

А.В. Каракаева<sup>1</sup>, С.Р.Утц<sup>1</sup>

1 - Саратовский государственный медицинский университет им. В.И. Разумовского, 410012, Саратов, ул. Большая Казачья, 112.

## **Диагностика поражения кожи при экземе с использованием транс-резонансной функциональной топографии**

Каракаева Александра Владиславовна - аспирант кафедры кожных и венерических болезней Саратовского ГМУ им. В.И.Разумовского; тел: 8-906-306-33-36; e-mail: [VladislavovnaNE@yandex.ru](mailto:VladislavovnaNE@yandex.ru)

Утц Сергей Рудольфович - доктор медицинских наук, профессор, заведующий кафедрой кожных и венерических болезней Саратовского ГМУ им. В.И.Разумовского; тел: 8452-223814; e-mail: [s\\_utz@mail.ru](mailto:s_utz@mail.ru)

В статье рассмотрены вопросы по разработке метода диагностики состояния водной компоненты внутренней среды организма у больных микробной экземой с помощью транс-резонансной функциональной топографии (ТРФТ). Представлены результаты исследования диагностических возможностей ТРФТ в оценке воспалительных проявлений патологического процесса в коже. В исследовании приняли участие 40 человек, больных микробной экземой в стадии обострения, в возрасте от 26 до 60 лет с локализацией очагов поражения на коже нижних конечностей. В ходе исследования проводился анализ динамики резонансно-волновых процессов до лечения, на 7ой день от начала терапии и в конце курса. Выявлены существенные отличия значений радио-отклика в очагах поражения.

**Ключевые слова:** транс-резонансная функциональная топография, микробная экзема, оценка состояния водной компоненты внутренней среды организма.

A.V. Karakaeva<sup>1</sup>, S.R.Utz<sup>1</sup>

1 - Saratov State Medical im.V.I.Razumovskogo, B. Kazachya St., Saratov, Russian Federation, 410012.

## **Diagnosis of skin lesions eczematous process using trans-resonance functional topography.**

Aleksandra Karakaeva - graduate student of the Department of Skin and Venereal Diseases, Saratov State Medical im.V.I.Razumovskogo, tel: 8-906-306-33-36, e-mail:

[VladislavovnaNE@yandex.ru](mailto:VladislavovnaNE@yandex.ru)

Sergej Utz - MD, Professor, Head of the Department of Skin and Venereal Diseases, Saratov State Medical im.V.I.Razumovskogo, tel: 8452-223814; e-mail: [s\\_utz@mail.ru](mailto:s_utz@mail.ru)

This article describes the new method for diagnosis of eczema using trans-resonance functional topography (TRFT). The results show the possibilities of TRFT in assessing inflammatory manifestations of the pathological process in the skin. The study involved 40 people, microbial eczema patients in the acute stage, aged 26 to 60 years with the localization of lesions on the skin of the lower limbs. The study analyzed the dynamics of the resonant wave processes before treatment, on the seventh day from the beginning of therapy and at the end of the course. And significant difference values of radio-response in the lesions.

**Keywords:** trans-resonance functional topography, microbial eczema, assessment of the water component of the internal environment.

Изучение воздействия электромагнитного излучения крайневисоких частот (КВЧ), выявило саногенные эффекты и протекторное действие на организм человека и животных КВЧ-излучения, с плотностью потока падающей мощности менее 10 мВт/см<sup>2</sup>. Обнаруженные явления характеризовались острорезонансным действием, т.е. наблюдались в узком частотном диапазоне (в полосе шириной  $1 \times 10^{-5}$  частоты воздействия). Н.Д.Девятковым было

предложено называть влияние низкоинтенсивного электромагнитного излучения крайневисоких частот информационным, в виду незначительной энергии воздействия, приводящей к значимым физиологическим сдвигам в организме [1].

В 90-е годы опубликована серия исследований, посвященных резонансно-волновому состоянию воды и водной компоненты биосреды живых организмов [2,3,4]. В резонансно-волновом состоянии биоткани радиопрозрачны для внешних низкоинтенсивных резонансных электромагнитных волн. На резонансных частотах миллиметровые волны проникают в организм и транслируются по молекулярным осцилляторам воды вглубь организма [5]. В результате взаимодействия с внутренними, естественными резонансными молекулярно-волновыми процессами, внешние волны на резонансных частотах «транслируются» как в объем, так и из объема среды. Эти волны получили название «транс-резонансные», или ТР-волны, а технологии, их использующие – ТР-технологии [4].

Существование в живом организме резонансных радиоволн является, скорее физическим, но не биологическим феноменом, свойством воды, а не клеток. Их естественное присутствие в живом организме играет основополагающую роль в процессах жизнедеятельности, осуществляя гомеостаз на глубинном, молекулярно-волновом уровне. Резонансно-волновое состояние организма свидетельствует об определенном уровне пространственной (молекулярная структура) и временной (синхронизация волновых процессов) организации биосреды. [6]

Материалы и методы.

Метод резонансной радиоволновой диагностики (РРВД) основан на регистрации собственного надтеплового резонансного излучения на частоте 1000 МГц при зондировании области обследования низкоинтенсивными ( $<1 \text{ мВт/см}^2$ ) электромагнитными полями на резонансной частоте 65 ГГц. Метод резонансной радиоволновой диагностики реализован в программно – аппаратном комплексе «Аквафон» (регистрационное удостоверение № ФСР №2010/07292) и получил название транс-резонансная функциональная топография (ТРФТ). Топографические поверхности формируют целостный резонансно-радиоволновой образ обследуемой области, отражающий на волновом (полевым) уровне протекающие в этой области процессы. ТРФ-топограф состоит (рис.1) из приемно-излучающего модуля, радиометрического приемника, блока управления и обработки информации, персонального компьютера и программного обеспечения [7,8].

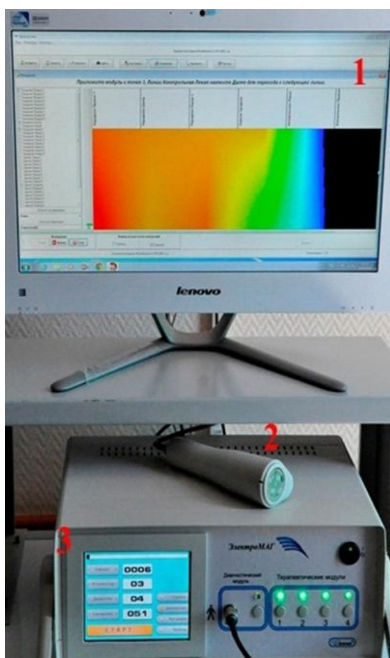


Рис.1. ТРФ-топограф (1 - ПК с программным обеспечением; 2 – приемно-излучающий модуль; 3 – блок управления и обработки информации)

ТРФТ является неинвазивным, безопасным и чувствительным методом оценки состояния водосодержащих сред организма, базируясь на явлении генерации водными средами сверхслабого сверхвысокочастотного (СВЧ) излучения в ответ на внешнее (зондирующее) воздействие крайневвысокочастотными (КВЧ) волнами (рис.2) [9].

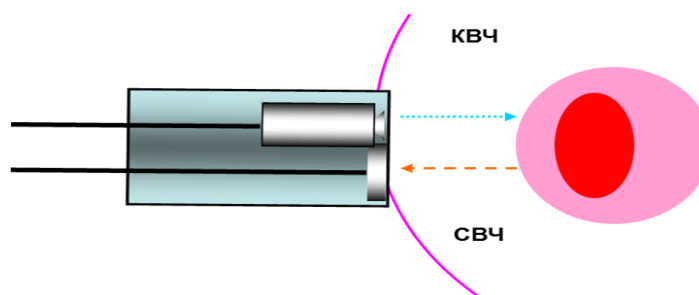


Рис.2 «Подсветка» тканей на резонансной частоте водных структур в КВЧ диапазоне, прием отклика на резонансной частоте в СВЧ диапазоне.

Регистрируемый радио-отклик несет информацию о структурно-функциональном состоянии тканей и органов, находящихся в обследуемой области, и регистрируется при

помощи сенсорной полосковой контактной антенны-аппликатора, настроенной на прием магнитной компоненты электромагнитных волн, прикладываемая непосредственно на поверхность кожи в пределах исследуемой области.

Радиосигнал впоследствии обрабатывается на персональном компьютере с помощью оригинального программного обеспечения. Результаты исследования выдаются в виде условных транс-резонансных единиц (100 ТР-единиц соответствует напряжению на выходе радиометра 1 Вольт) с дальнейшим возможным преобразованием данных в цветные 2D и 3D - топограммы [8].

С целью создания методологической основы для исследования в области кожных заболеваний с локализацией патологического процесса на коже нижних конечностей определены резонансно-радиоволновые показатели у 20 здоровых добровольцев в возрасте от 20 до 40 лет (средний возраст  $28 \pm 4,2$  лет).

С целью разработки методики визуализации очага поражения было обследовано 40 пациентов с диагнозом микробная экзема, в возрасте от 26 до 60 лет (средний возраст  $42 \pm 5,4$  года) с локализацией очагов поражения на коже нижних конечностей. Все пациенты получали терапию в соответствии с клиническими рекомендациями Российского общества дермато-венерологов и косметологов [10]. До, во время (7-й день) и после завершения курса лечения проводилась оценка функционального состояния водной компоненты внутренней среды организма при экзематозном процессе по уровню регистрируемого резонансно-радиоволнового отклика путем сканирования приемно-излучающим модулем ТРФ-топографа по изучаемой поверхности.

Исследование очага проводилось по 8 линиям равномерно распределенным по окружности ноги, в каждой линии регистрировался сигнал с 6 точек.

С целью контроля эффективности применения транс-резонансной функциональной топографии в диагностике кожных болезней использовался неинвазивный метод эритемометрии (Эритема-меланинометр «ЭММ-002Е», регистрационное удостоверение № ФС 02а2005/285-06). Показатели степени эритемы для видимо неизмененной кожи лежат в диапазоне 100-130 единиц (среднее значение  $115 \pm 5,8$  Ед.)

Материалы исследования обработаны с помощью статистических методов с использованием пакета прикладных программ STATISTICA (v 10.0).

Результаты исследования.

Диапазон значений радио-отклика, характерный для здоровых лиц составляет 158-315 условных радиофизических единиц (средние значения  $236,5 \pm 10$  у.р.е).

По отклонению принимаемого диагностического радиосигнала от коридора нормы судят о структурно-функциональном состоянии обследуемой анатомической области. Значительное превышение радио-отклика свидетельствует о гиперфункции в данной зоне (воспалительно-регенеративных процессах), снижение – о гипофункции (дегенеративно-деструктивных процессах) [6].

Помимо этого в качестве контрольных точек регистрации предполагаемо нормальных значений радио-отклика выбраны точки в надключичных областях, справа и слева. Кожа в данной области свободна от экзематозного поражения. Показатели радио-отклика с кожи в надключичных областях колебались в диапазоне от 216 до 241 у.р.е. (средние значения  $228,5 \pm 3,8$  у.р.е.).

Проводя сравнение показателей радио-отклика с контрольных точек и с кожи нижних конечностей у здоровых людей, видно, что разница между ними незначительна ( $p > 0,05$ ). И данные показатели могут быть приняты за экспериментально выявленные нормальные значения радио-отклика. (Рис.3).

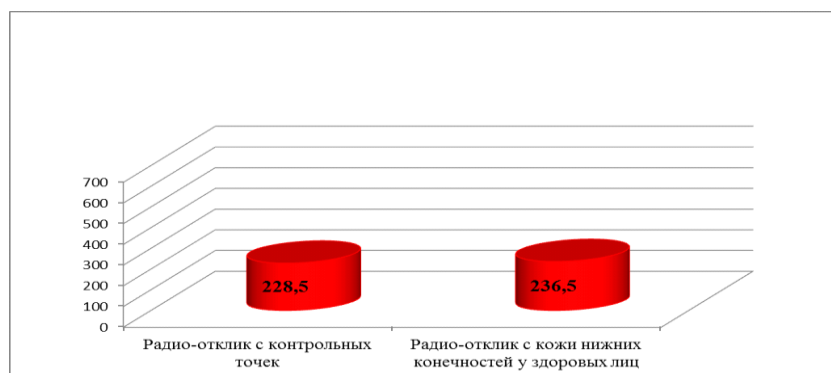


Рис.3. Показатели радио-отклика с контрольных точек и с кожи нижних конечностей у здоровых лиц.

В ходе исследования установлено, что регистрируемый резонансный радио-отклик достигал максимальных значений непосредственно с поверхности очага поражения. Среднее значение радио-отклика внутри очага равно  $677 \pm 16,2$  у.р.е.

Сравнивая средние значения радио-отклика с очагов поражения до лечения со средними значениями радио-отклика в контрольных точках и с кожи нижних конечностей у здоровых лиц, выявлено его превышение при патологии более чем в 2,5 раза ( $p < 0,05$ ). (Рис.4).

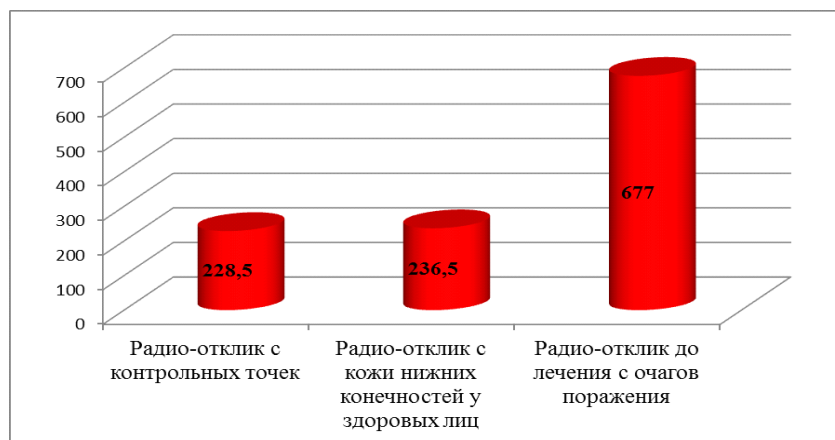


Рис.4. Показатели радио-отклика с контрольных точек, с кожи нижних конечностей у здоровых лиц и с экзематозных очагов до начала терапии.

Помимо этого, проводился контроль радиосигнала у пациентов на 7-й день от начала курса терапии. Выявлено приближение средних значений радиосигнала с очагов поражения к средним значениям радио-отклика, принятым за норму (рис.5).

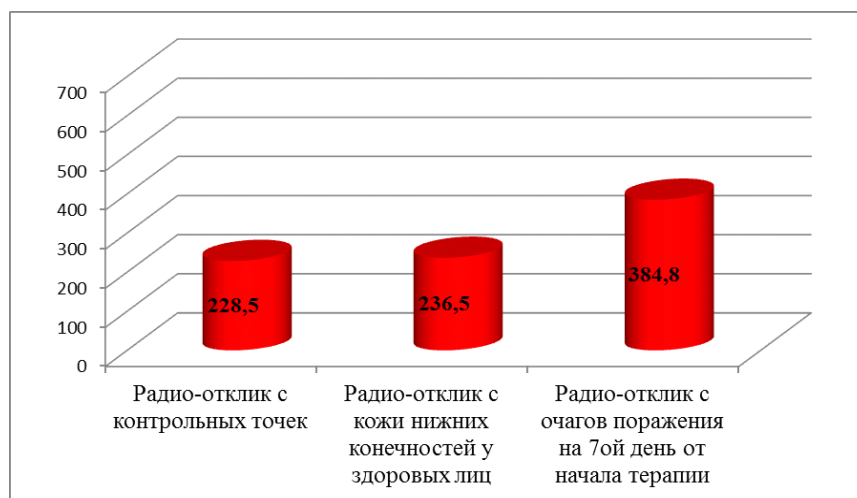


Рис.5. Показатели радио-отклика с контрольных точек, с кожи нижних конечностей у здоровых лиц и с экзематозных очагов на 7-й день от начала терапии.

Аналогичное сравнение проведено и в конце всего курса терапии. Радио-отклик после проведенного лечения составил  $248,9 \pm 6,5$  у.р.е., т.е. практически приблизился к нормальным показателям (рис.6).




Рис.6. Показатели радио-отклика с контрольных точек, с кожи нижних конечностей у здоровых лиц и с очагов поражения после курса терапии.

Сравнивая значения радио-отклика в исследуемой группе до лечения, на 7-й день и к концу курса терапии можно сказать, что они существенно изменялись и приближались к значениям, принятым за норму (рис.7).

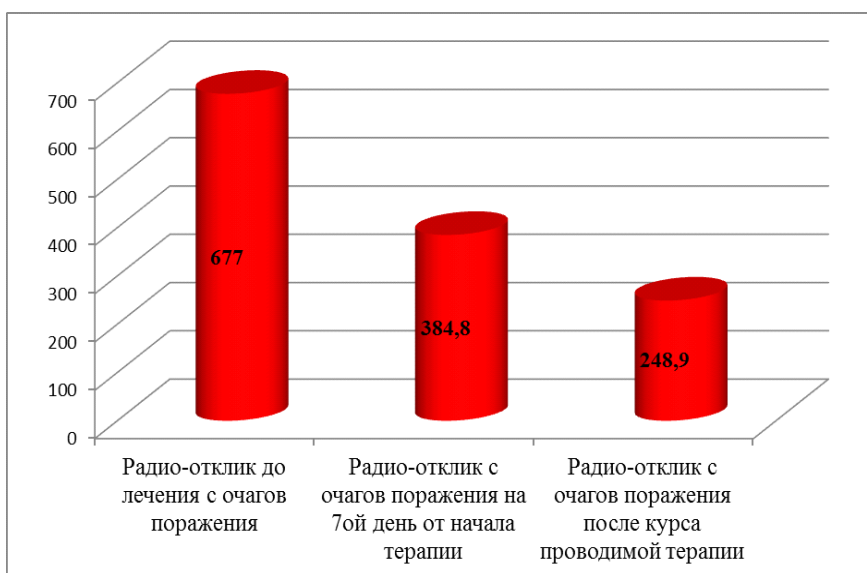


Рис.7. Показатели радио-отклика в исследуемой группе на протяжении курса терапии.

Помимо этого, с целью контроля эффективности применения транс-резонансной функциональной топографии в диагностике кожных болезней использовалась эритемометрия.



Измерения проводились в те же дни, что и ТРФТ. Выявлено, что параллельно со снижением индекса эритемы, происходило и приближение к норме значений радио-отклика. (Рис.8).

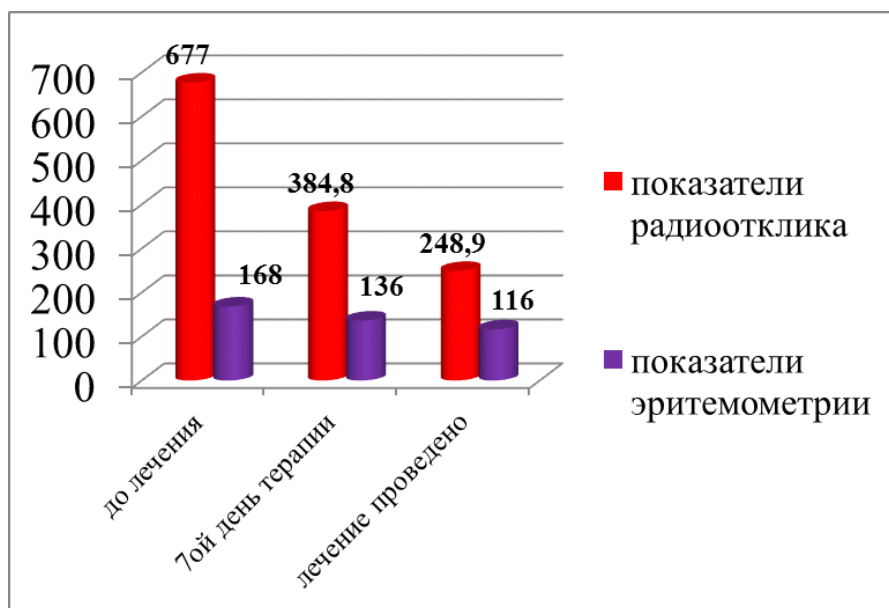


Рис.8. Значения ТРФ-топографии в сравнении с показателями эритемометрии.

#### Заключение.

ТРФТ является эффективным и неинвазивным методом диагностики. Его использование позволяет обеспечить индивидуальный подход к больному для более точного определения распространенности патологического процесса в коже. Применяя данный метод диагностики в процессе лечения, появляется возможность объективизировать сведения об эффективности и адекватности подобранной терапии для данного пациента.

#### Список литературы:

1. Девятков Н.Д., Голант М.Б., Бецкий О.В. Миллиметровые волны и их роль в процессах жизнедеятельности. Москва, - Радио и связь. 1991г.
2. Бецкий О.В. Миллиметровые волны в биологии и медицине. Радиотехника и электроника. 1993. Т.38. вып.10.
3. Бецкий О.В., Девятков Н.Д. Электромагнитные миллиметровые волны и живые организмы. Биомедицинская радиоэлектроника, 1996, №3Ю в ж.Радиотехника, 1996, №9.

4. Бриль Г.Е., Петросян В.И., Сеницын Н.И., Елкин В.А. Поддержание структуры водного матрикса – важнейший механизм гомеостатической регуляции в живых системах (концептуальная модель и ее базовое экспериментальное обоснование). Биомедицинская радиоэлектроника, 2000, №2.
5. Петросян В.И., Житенева Э.А., Гуляев Ю.В. Взаимодействие физических и биологических объектов с электромагнитным излучением КВЧ-диапазона. // Радиотехника и электроника, 1995, т.40, в.1.
6. Петросян В.И., Сеницын Н.И., Елкин В.А. и др. Роль резонансных молекулярно-волновых процессов в природе и их использование для контроля и коррекции состояния экологических систем.// Биомедицинская радиоэлектроника, 2001, №5-6.
7. Петросян В.И., Громов М.С., Власкин С.В., Благодаров А.В. Транс-резонансная функциональная топография. Биофизическое обоснование. Миллиметровые волны в биологии и медицине, 2003, №1 (29)
8. Петросян В.И.. Основы ТРФ топографии. Пособие для пользователей. Саратов, 2004.
9. Терехов И.В., Громов М.С., Парфенюк В.К. с соавт. Применение метода ТРФ-топографии в диагностике воспалительных изменений нижних отделов респираторного тракта. Саратовский научно-медицинский журнал, №1 (19) 2008, январь – март.
10. Дерматовенерология 2010. / [под ред. А.А.Кубановой]. - М.: ДЭКС-Пресс, Д36 2010 (Клинические рекомендации/ Российское общество дермато-венерологов).